L'imagerie du traumatisé sévère

François Morin[a], Héloïse Bannelier[b], Xavier Bobbia[c]

a- Département de médecine d'urgence, Université d'Angers, CHU Angers, 49100 Angers, France

b- Service de Médecine d'Urgence, Hôpital Pitié-Salpêtrière, Sorbonne Université, Paris, France

c- Université de Montpellier, Service de médecine d'urgence CHU Montpellier, Montpellier, France.

Messages clés

- L'imagerie joue un rôle central dans l'évaluation diagnostique et pronostique
- En échographie, la recherche d'HTIC est comparativement peu utilisée et documentée
- La recherche d'épanchement séreux à l'échographie a une excellente spécificité mais une sensibilité modérée, surtout en préhospitalier
- La présence d'un épanchement séreux à l'échographie en préhospitalier est prédictive d'hémorragie grave
- La body-TDM est le gold-standard pour l'évaluation du traumatisé sévère de grades A et B.
- Un protocole split-bolus de body-TDM de moindre irradiation permet l'analyse des traumatisés potentiellement graves (grade C) en une hélice rapide
- Le schéma actuel d'imagerie du patient traumatisé sévère repose sur l'échographie seule en préhospitalier et, en SAUV, sur la FAST seule chez les patients stables et sur l'association FAST + radiographies thoracique et pelvienne chez les patients instables. La body-TDM est réalisée chez la plupart des patients, sauf en cas d'instabilité persistante imposant une prise en charge interventionnelle sans scanner préalable.
- L'interprétation du scanner est longue et difficile, une lecture rapide par l'urgentiste à la recherche des lésions justifiant d'un geste thérapeutique urgent est nécessaire.

I. Contexte

Les deux principaux enjeux initiaux de la prise en charge des patients traumatisés sévères (PTS) en médecine d'urgence sont l'évaluation pronostique et le diagnostic lésionnel. Les deux sont liés. Une mauvaise évaluation pronostique pourra induire une mauvaise orientation préhospitalière ou des retards de prise en charge [1]. Si un bilan lésionnel complet n'est pas nécessaire à la phase initiale, en particulier préhospitalière, la détection des principales lésions reste essentielle à la cotation pronostique mais également à la possibilité de traitements diminuant les morts évitables [2,3]. Les deux principales causes de décès des PTS sont le traumatisme crânien grave (TCG) et le choc hémorragique [4]. En conséquence, l'évaluation diagnostique et pronostique initiale doit rechercher les signes permettant de diagnostiquer ou prédire ces complications du traumatisme. Le pneumothorax suffocant étant une cause de mortalité évitable dès la phase préhospitalière, sa recherche systématique est importante également.

L'interrogatoire et l'examen clinique restent la base de l'évaluation diagnostique et pronostique. Mais la pertinence de ces éléments est souvent médiocre [5]. Leur confrontation à des techniques d'imagerie est nécessaire. L'imagerie du PTS est essentielle dans l'évaluation diagnostique et pronostique. Cette place est tellement importante que l'imagerie permet souvent de définir le caractère sévère du traumatisme (pour coter *l'Injury Severity Score*, ISS par exemple). Au rythme des avancées technologiques (échographes de poche, scanners *ultra-low dose*, interprétation automatique), l'intégration des techniques d'imagerie dans la prise en charge des PTS évolue constamment.

L'objectif de ce texte est de faire une mise au point sur la place de l'imagerie dans la prise en charge des PTS, selon les données et possibilités techniques actuelles. Pour cela, nous aborderons les trois principales techniques d'imagerie utiles chez le PTS : l'échographie, la radiographie et la tomodensitométrie (TDM).

II. Échographie

A. Généralités

Si la TDM est, par ses performances diagnostiques, l'examen de référence pour pratiquement toutes les lésions traumatiques, le rôle de l'échographie comme première modalité d'imagerie est central. Sa réalisation est rapide, non irradiante et recommandée dès la phase préhospitalière [6]. La démocratisation de l'échographie clinique (*Point-of-care ultrasound : POCUS*) en médecine d'urgence (ECMU) et la pertinence de la TDM font que la place de l'échographie réalisée par le radiologue chez le PTS est devenue marginale. Nous n'aborderons donc dans ce texte que la place de l'ECMU. L'ECMU chez le patient traumatisé est souvent appelée FAST (*Focused Assessment with Sonography for Trauma*). C'est une technique d'ECMU :

- Facile et rapide (d'où son acronyme) : habituellement 3 min en moyenne ;
- Très répandue en France et dans le monde ;
- Standardisée : la méthode selon laquelle l'examen est réalisé est quasiment la même à travers le monde [7];
- Focalisée : contrairement à une échographie cherchant à décrire des organes, le principe est basé sur des fenêtres acoustiques précises à réaliser (Figure 1) ;
- À réponse principalement binaire (présence d'épanchement d'une séreuse oui/non, altération du débit sanguin cérébral oui/non, œdème de la gaine du nerf optique oui/non) : Figure 1.

B. Recherche d'hypertension intracrânienne à l'échographie

L'ECMU peut aider à évaluer le risque et la sévérité d'une hypertension intracrânienne (HTIC) chez les PTS. En conséquence, son intérêt peut être double : contribuer au diagnostic d'une HTIC et permettre son traitement précoce. Les deux techniques décrites en pratique clinique ne sont pas ubiquitaires dans le monde mais les auteurs français en sont les principaux développeurs et leur utilisation est suggérée (avis d'expert) par les dernières recommandations formalisées d'experts (RFE) de la SFMU sur l'ECMU [6,8,9]. Aucune des deux techniques ne bénéficie d'un haut niveau de preuve.

- La mesure du diamètre de la gaine du nerf optique (DGNO) :

Sa réalisation en intrahospitalier est faisable lorsqu'elle est effectuée par un médecin urgentiste formé [10]. Son principe repose sur la continuité de l'espace sous-arachnoïdien intracrânien avec la gaine du nerf optique : une augmentation de la pression intracrânienne peut entraîner

une distension de cette gaine, avec augmentation de son diamètre [8]. Il se mesure par voie transoculaire (Figure 1).

Le seuil diagnostique pathologique le plus décrit est de 5 mm. Avec ce seuil, une sensibilité (Se) de 100 % (IC95% [83–100]) et une spécificité (Sp) de 75 % (IC95% [30–95]) sont décrites pour le dépistage de l'HTIC en service d'urgence [11].

- L'évaluation du débit sanguin cérébral (DSC) par Doppler transcrânien (DTC)

Sa faisabilité a été montrée en pré et intrahospitalier. Son principe repose sur la relation entre les mesures des vitesses d'un flux sanguin régional par méthode Doppler et le volume (donc le débit) de ce flux. Or, le DSC diminue en cas d'HTIC. Mais l'opérateur devra toujours garder en tête que l'HTIC n'est pas la seule cause possible d'augmentation des résistances vasculaires cérébrales (RC) et de diminution du DSC. La technique la plus répandue est l'évaluation des vitesses de l'artère cérébrale moyenne (qui représente 70% du DSC) à travers l'écaille de l'os temporal (Figure 1). Les deux valeurs les plus utilisées pour son interprétation sont la vitesse diastolique du flux (Vd, très bien corrélée au DSC) et l'index de pulsatilité (IP = (Vsystolique – Vd) / Vmoyenne ; très bien corrélé aux RC). L'interprétation doit toujours être prudente car les RC et le DSC ne dépendent pas uniquement de la pression intracrânienne et de la pression artérielle (hématocrite et capnie notamment).

Chez le patient traumatisé crânien grave (PTCG), les seuils diagnostiques pathologiques les plus décrits sont : Vd < 20 cm s^{-1} et IP > 1,4 [12]. Chez le patient traumatisé crânien non grave (léger ou modéré), les seuils diagnostiques pathologiques les plus décrits sont : Vd < 25 cm s^{-1} et IP > 1,25 [9]. Chez les PTCG, le DTC doit être interprété en fonction de la pression artérielle moyenne. Ainsi, le DTC pour prédire l'HTIC a une Se de 92% et une Sp de 70% [13]. Chez le patient traumatisé crânien léger, le DTC semble intéressant pour trier les patients à risque d'évolution péjorative avec une Se de 91% (IC95% [59- 100]) et une Sp de 80% (IC95% [75-85]) [9]. En préhospitalier, une petite cohorte historique rapporte que tous les patients ayant nécessité une neurochirurgie présentaient un DTC altéré avant l'admission [14]. Ceci suggère que l'identification préhospitalière d'une altération du DTC pourrait permettre une administration plus précoce des thérapeutiques à visée anti-œdémateuse. La Figure 2 propose une méthode simplifiée d'interprétation en médecine d'urgence chez les PTCG.

C. Échographie thoracique

L'échographie thoracique du PTS a montré sa faisabilité en pré comme en intrahospitalier. Les principales lésions recherchées sont l'hémothorax, le pneumothorax et l'hémopéricarde. Pour ces objectifs et contrairement à l'échographie du traumatisme crânien, le nombre d'études et le

niveau de preuve sont très satisfaisants : Se 96% (IC95% [88–99]), Sp 99% (IC95 % [97–100]) [7]. Certains auteurs ont également décrit d'autres objectifs moins souvent évalués comme la contusion thoracique (aspect comparable à une pneumopathie infectieuse) ou les fractures costales ou sternales (rupture de continuité de la ligne périostée).

- Hémothorax :
    - Principe

Il consiste en la recherche d'une flaque anéchogène jouxtant le poumon en sus-diaphragmatique (Figure 1).

    - Performance

En intrahospitalier, les performances décrites sont excellentes : Se 97% (IC95% [74-99]), Sp 96% (IC95% [92-98]) ; supérieures à celles de la radiographie thoracique dans presque toutes les études [15]. Les données préhospitalières disponibles sont plus limitées, et suggèrent une Sp comparable mais une Se bien moindre (21%) [16]. Cette différence est principalement liée à la précocité de réalisation de l'échographie, alors que l'examen de référence, la TDM, est réalisé plus tard. La FAST pleurale préhospitalière à la recherche d'un hémothorax a également un intérêt pour prédire le pronostic. Une FAST positive est associée à une évolution vers une hémorragie grave, à une hospitalisation en réanimation et au décès, en particulier quand elle est réalisée en préhospitalier où les saignements actifs sont détectables de manière précoce [17].

    - Impact thérapeutique

En intrahospitalier, l'intégration de la FAST à la recherche d'un hémothorax est associée à des décisions thérapeutiques adaptées dans plus de 90% des cas [18].

    - Évaluation semi-quantitative

Si le principe initial de la FAST est d'obtenir une réponse binaire (épanchement oui/non), plusieurs études ont montré la capacité de la technique à évaluer la quantité d'hémothorax (Figure 1) [19,20]. Ceci est particulièrement utile quand les dernières RFE françaises sur le traumatisme thoracique préconisent le drainage en fonction du volume estimé [21].

- Pneumothorax :
    - Principe

Le principe de la recherche de pneumothorax en ECMU peut sembler plus complexe car moins anatomique et plus basé sur des signes indirects ou des artéfacts : plusieurs signes éliminent la présence d'un pneumothorax mais un seul l'affirme : le point poumon (Figure 2). De plus, si l'exploration du second espace intercostal sur la ligne médioclaviculaire semble la plus rentable

(Figure 1), une exploration attentive de la paroi antérieure en décubitus dorsal peut être nécessaire (Figure 2).

- Performance

La performance de l'ECMU avec les signes classiques (absence de glissement pleural et de lignes B) est très bonne : Se 81% (IC95% [71–88]), Sp 98% (IC95% [97–99]) [22]. Les performances sont supérieures à celles de la radiographie thoracique standard, en particulier en termes de Se et pour les pneumothorax de faible abondance. En préhospitalier, les performances des signes cliniques pour le diagnostic de pneumothorax sont particulièrement faibles : asymétrie d'ampliation thoracique (Se 34%, Sp 77%), emphysème sous-cutané (Se 40%, Sp 79%) ou asymétrie auscultatoire (Se 74%, Sp 46%) [5]. L'ECMU semble alors utile non par un gain de Se (23 %), mais par un gain de Sp (97 %) [16]. La Figure 2 propose une méthode de recherche de pneumothorax chez le PTS.

- Impact thérapeutique

Comme pour l'hémothorax, l'intégration de l'échographie est associée à une décision adaptée de drainage de pneumothorax en intrahospitalier [18].

- Évaluation semi-quantitative

Si les études évaluent surtout la capacité à obtenir une réponse binaire (épanchement oui/non), une évaluation semi-quantitative est possible : elle est basée sur la distance entre le sternum et le point poumon qui augmente avec le volume des pneumothorax partiels [23].

- Hémopéricarde :
  - Principe

La réalisation d'une FAST péricardique permet de dépister un épanchement post-traumatique, potentiellement responsable d'une tamponnade. Elle consiste en l'objectivation d'une flaque anéchogène autour du cœur (Figure 1).

- Performance

En contexte intrahospitalier, plusieurs études rapportent une sensibilité et une spécificité proches de 100 % pour la détection d'un épanchement péricardique post-traumatique : Se 98% (IC95% [94-99]), Sp 99% (IC95% [97-99]) [24]. La quantité d'épanchement est moins informative que les signes de compression des cavités droites et le retentissement hémodynamique, une tamponnade traumatique pouvant survenir avec un épanchement modéré lorsqu'il se constitue rapidement.

- Impact thérapeutique

Les données préhospitalières, comme celles concernant l'impact thérapeutique, manquent.

- Évaluation semi-quantitative

La FAST permet également d'identifier indirectement les critères échographiques de tamponnade (compression des cavités droites surtout) afin d'évaluer l'imputabilité de cet épanchement dans une défaillance hémodynamique.

D. Échographie abdomino-pelvienne

L'objectif principal de l'échographie abdomino-pelvienne chez le PTS est la recherche d'hémopéritoine mais certains auteurs ont décrit d'autres objectifs beaucoup moins utilisés en pratique clinique comme la recherche de pneumopéritoine ou de disjonction de la symphyse pubienne.

- Principe

Le principe de la recherche d'hémopéritoine est basé sur l'objectivation de flaques hypoéchogènes principalement dans le cul-de-sac de Morrison ou autour du foie, autour de la rate ou dans le cul-de-sac de Douglas (Figure 1).

- Performance

En intrahospitalier, la Se est de 74% (IC95% [73-76]) et la Sp de 98% (IC95% [97-98]) pour la détection d'un épanchement intra-abdominal [24]. En préhospitalier, la FAST présente une Sp comparable (94%) mais une Se plus modérée (38%) [16]. La FAST péritonéale est donc très spécifique mais a une sensibilité modérée en particulier en préhospitalier car l'épanchement n'a pas eu le temps d'atteindre un volume suffisant pour être détecté. Comme pour l'hémothorax, la FAST abdominale a également un intérêt pour prédire le pronostic. Une FAST positive est corrélée à une évolution vers une hémorragie grave, l'hospitalisation en réanimation et le décès, en particulier quand elle détecte précocement un saignement actif en préhospitalier [17].

- Impact thérapeutique

Une FAST abdominale positive chez un patient présentant une instabilité hémodynamique peut conduire à une indication chirurgicale immédiate sans autre examen complémentaire, même si cette stratégie n'est pas soutenue par des données solides [25]. En intrahospitalier, elle participe à des prises de décisions thérapeutiques pratiquement toujours adaptées [18]. En préhospitalier, une FAST positive peut raccourcir le délai d'admission au bloc opératoire [26].

- Évaluation semi-quantitative

Pour le péritoine également, les études ont surtout évalué la capacité de la FAST à diagnostiquer un épanchement. Cependant, certaines se sont intéressées à savoir si une évaluation semi-quantitative était possible. Il en ressort que les épanchements de faible abondance (moins de

200, voire 400 mL) ne sont pas détectables et que l'espacement des organes par l'épanchement (donc la surface de la flaque anéchogène) et surtout le nombre de quadrants où l'épanchement est visible sont corrélés au besoin d'intervention pour arrêt d'un saignement actif péritonéal [25].

III. Radiographie standard

A. Généralités

L'utilité des radiographies initiales dans la prise en charge des PTS (radiographies du thorax et du bassin de face) reste débattue, notamment en raison du délai moyen de 13 minutes qu'elles engendrent [27]. Pour être acceptables, elles doivent être intégrées au conditionnement initial sans retarder la TDM, ce qui exige une anticipation logistique (manipulateurs alertés avant l'arrivée du patient et plaques installées à l'avance).

La stratégie doit ainsi s'adapter au profil du patient. Chez un patient stable (grade C), asymptomatique sur le plan respiratoire et thoracique, il semble raisonnable d'orienter le patient directement au scanner, en particulier si l'équipe maîtrise la FAST. Cependant, certaines situations particulières peuvent nous pousser à réaliser des clichés radiographiques du bassin ou du thorax.

B. Radiographie thoracique

Les performances de la FAST pleurale sont convaincantes et montrent des résultats supérieurs à celles de la radiographie de thorax (RT), en particulier chez le PTS nécessitant d'être allongé et immobilisé pour un maintien de l'axe rachidien [28]. Cependant la RT conserve une valeur de sécurité (peu irradiante, instantanément disponible au déchocage lorsqu'elle y est mobilisable) et permet une quantification facile des pneumothorax. Elle évite d'envoyer au scanner un patient ayant une clinique de pneumothorax compressif avec notamment une instabilité hémodynamique et un doute échographique. Cependant le niveau de formation des urgentistes à la FAST tend à faire disparaître cet examen. Pour toutes les autres indications historiques (bilan lésionnel pariétal et profond thoracique, contrôle de positionnement de matériel en cas de gestes invasifs, etc.), les performances de la RT sont inférieures à celles de la TDM et ne justifient donc plus sa réalisation.

C. Radiographie du bassin et du rachis

La radiographie du bassin de face (RBF) n'est justifiée qu'en cas d'instabilité hémodynamique et n'a aucun intérêt chez un patient conscient et indolore. En ce qui concerne les patients douloureux mais hémodynamiquement stables, les performances de la RBF sont bien inférieures à celles de la TDM pour le diagnostic de fractures, avec une Se de 68 % et une Sp de 98 % [29]. En ce qui concerne les patients instables, il reste recommandé de réaliser une

RBF afin de diagnostiquer une fracture à potentiel hémorragique, type « open-book », afin d'orienter précocement le patient vers un bloc opératoire de *damage control surgery*. Cependant, des travaux récents suggèrent que l'adjonction d'une analyse échographique de la symphyse pubienne lors de la FAST (protocole FAST-PLUS) permet de diagnostiquer les fractures instables de bassin [30]. Une disjonction significative avec un diamètre transverse de la symphyse > 2,5 cm doit nous faire diagnostiquer un « open-book » et peut, en cas d'instabilité hémodynamique, justifier une stratégie chirurgicale précoce. Ces RBF tendent donc elles aussi à disparaître.

Les radiographies standard du rachis sont aujourd'hui abandonnées au profit de la TDM, dont les performances diagnostiques sont nettement supérieures [31]. En effet, l'immobilisation sur plan dur limite les incidences radiographiques et génère de nombreuses difficultés d'interprétation.

IV. Tomodensitométrie

A. Généralités

Le scanner corps entier ou body-TDM est aujourd'hui l'examen de référence dans la prise en charge des PTS. Son utilisation est standardisée dans les centres de traumatologie sévère et guidée par des critères physiologiques, anatomiques, cliniques et thérapeutiques de Vittel [32]. Dans l'étude de Huber-Wagner et al., la body-TDM était associée à une réduction relative de la mortalité de 13 à 25 % [33]. Une méta-analyse retrouvait également une meilleure survie qu'avec une stratégie scanographique focalisée [34]. Les performances diagnostiques de la body-TDM sont excellentes : Se 85–92 % ; Sp 95–99 % ; valeur prédictive négative (VPN) 86–97 %, permettant la détection précoce de lésions profondes occultes [35]. Il s'agit de l'examen d'imagerie avec les meilleures performances diagnostiques [35].

La body-TDM permet également un gain de temps dans la prise en charge des patients, avec un temps moyen de réalisation de moins de 25 minutes après l'admission au sein du centre de traumatologie, permettant ainsi une accélération de la prise en charge (décision chirurgicale ou conservatrice plus rapide) ainsi qu'une réduction du délai de transfert au bloc opératoire [36]. Cet examen conserve un bénéfice chez les patients avec une pression artérielle systolique (PAS) entre 60 et 90 mmHg (pré-choc), permettant ainsi d'identifier la cause du choc (ex. : hémorragie profonde, lésion du bassin…) et d'orienter spécifiquement le traitement, permettant également d'éviter des laparotomies exploratrices inutiles [37,38].

Les directives de la Société européenne de radiologie d'urgence de 2020 recommandent la réalisation de body-TDM chez les PTS suspectés ayant un score ISS > 15 et étant hémodynamiquement stables ou en pré-choc (PAS 60–90 mmHg) [39]. Les recommandations françaises se basent quant à elles davantage sur la gradation des traumatisés sévères selon l'échelle de graduation «grades A, B et C» et la présence des critères physiologiques, anatomiques, cliniques et thérapeutiques de Vittel [40,41]. Les critères d'évaluation de la cinétique de Vittel sont à proscrire [41]. Si l'intérêt de la réalisation précoce de la body-TDM chez les patients de grades A ou B suffisamment stabilisés pour le transfert au scanner n'est plus à démontrer, les recommandations SFMU-SFAR précisent que ces scanners doivent être réalisés sans contraste pour l'acquisition des images cérébrales tandis que l'acquisition des

images cervicales, thoraciques et abdominopelviennes se fait avec injection de produit de contraste [39,42]. Elles reconnaissent comme contre-indication relative une PAS < 90 mmHg.

B. Optimisation dosimétrique, installation et protocoles d'acquisition en TDM

La forte exposition des patients aux rayonnements ionisants demeure la principale contrainte de la body-TDM, c'est pourquoi il est recommandé de proportionner la dose à la sévérité clinique et au morphotype du patient. Chaque centre doit formaliser des procédures standardisées, adaptées au parc d'équipements et maîtrisées en continu par les équipes de manipulateurs en électroradiologie.

- Installation et préparation du patient

Il s'agit d'une phase critique, sous la coordination du trauma leader. L'installation requiert une synergie multidisciplinaire (manipulateurs, radiologues, urgentistes, réanimateurs) alliant rapidité et sécurité, sans précipitation. Le transfert s'effectue systématiquement avec un maintien dans l'axe pour prévenir toute aggravation médullaire tant que le bilan lésionnel n'est pas validé.

La préparation pré-acquisition impose le déshabillage complet du patient et l'utilisation de matériels de contention préhospitaliers (matelas à dépression, KED [Kendrick Extrication Device], attelles, ceinture pelvienne) radiotransparents adaptés. C'est pourquoi il est fondamental de travailler en filière et de s'assurer que l'ensemble des matériels utilisés par les équipes préhospitalières associe les meilleures performances thérapeutiques/techniques et radiodiagnostiques. En effet, la persistance d'équipements inadaptés majore la dose délivrée tout en générant des artefacts de sur-irradiation [43]. L'entraînement des équipes doit réduire ce temps de préparation au strict minimum afin d'éviter tout retard thérapeutique, tout en garantissant la qualité diagnostique de l'examen. Enfin, le positionnement des membres supérieurs doit être rigoureusement contrôlé, car il peut altérer la qualité des images et accentuer l'irradiation lorsqu'ils sont placés le long du corps [44]. Pour les patients incapables de lever les bras, les laisser le long du corps génère d'importants artefacts, notamment en regard du foie et de la rate. Pour y remédier, il est proposé d'avancer les membres supérieurs sur le torse en plaçant un coussin souple sous les aisselles, puis de les immobiliser sur la poitrine avec des contentions [44].

- Indication de la body-TDM

La réalisation d'une body-TDM, lorsqu'elle est basée sur des critères trop larges, comme les éléments subjectifs de cinétique du score de Vittel, quand bien même l'examen clinique soit rassurant, a des inconvénients. En effet, ceci engendre une sur-irradiation des patients, avec un taux de réalisation de scanner en excès estimé entre 42 et 60 % chez les traumatisés potentiellement graves (grade C) [41]. Cette étude française conduite par Hamada et al. estimait ainsi que l'évaluation globale de la cinétique et du mécanisme traumatique n'était pas un critère diagnostique fiable pour la décision de body-TDM (LR+ de 0,92–1,4) [41]. De plus, cette prescription sur des critères larges expose le radiologue à réaliser une quantité d'examens non nécessaires avec un risque de passer à côté de « la lésion vitale », qui plus est dans un contexte d'afflux de victimes ou de tension aux urgences. Cependant, la stratégie de body-TDM sur des critères larges a l'avantage de diagnostiquer des lésions occultes, non suspectées sur des éléments cliniques chez environ 15 % des patients [32].

Protocoles d'acquisition selon le profil de gravité

La meilleure stratégie d'acquisition semble être celle prônée par la Société européenne de radiologie d'urgence afin de limiter les irradiations inutiles tout en garantissant l'efficacité diagnostique [39]. Elle consiste à se baser sur deux profils cliniques distincts de gravité :

1. Traumatisé potentiellement grave (grade C) : représentant la majorité des urgences traumatologiques sévères, ce groupe présente un taux élevé d'examens normaux avoisinant les 50 %. Bien que les recommandations actuelles maintiennent l'exploration corps entier, il semble pertinent et raisonnable de ne pas utiliser les mêmes protocoles maximalistes ici. L'objectif de réduction de la charge dosimétrique a vu se développer ces dernières années le protocole split-bolus, reposant sur une injection biphasique. Le principe est d'effectuer une unique acquisition thoraco-abdomino-pelvienne, en regroupant l'exploration artérielle et veineuse de façon simultanée grâce à une injection biphasique. Ce schéma « light » réduit la dose globale d'au moins 30 % par rapport au protocole classique, permet une acquisition de toutes les images en une seule hélice et en un temps très court, tout en garantissant, par rapport au protocole multiphasique, une qualité d'image et un rehaussement vasculaire

équivalents ou supérieurs [45]. Une phase tardive basse dose reste indiquée en cas de lésion rénale ou pelvienne. De plus, les machines modernes intégrant l'intelligence artificielle permettent de réduire les imprécisions de ces scanners de moindre irradiation [46,47].

2. Traumatisé grave instable ou critique (grade A ou B**) :** ces patients présentent le plus souvent un choc hémorragique et relèvent d'un protocole multiphasique visant à identifier un saignement profond actif. Hors instabilité extrême, la body-TDM offre un bénéfice pronostique majeur en orientant d'emblée la stratégie d'hémostase (bloc opératoire ou embolisation). Après le topogramme et l'acquisition encéphalique sans injection, l'examen comporte une hélice artérielle d'analyse du vertex aux petits trochanters ; une hélice abdomino-pelvienne au temps portal ; puis une acquisition tardive basse dose focalisée sur les voies urinaires en cas de traumatisme rénal ou pelvien. La quantité d'iode est ajustée au poids, et le niveau d'irradiation est optimisé par des algorithmes de reconstruction itérative : reconstruction du rachis en totalité dans le plan sagittal, reconstruction des vaisseaux du cou et du polygone de Willis, reconstruction coronale de l'abdomen ± reconstructions en fonction des lésions présentes. La dose totale reçue reste élevée mais est justifiée dans ce contexte. L'utilisation du protocole split-bolus est à proscrire chez le traumatisé grave instable susceptible d'être orienté vers une chirurgie d'emblée [39]. La recherche de saignement actif impose une acquisition multiphasique. De même, ce protocole est inadapté lors d'une exploration artérielle des membres inférieurs (notamment en cas de fracture fémorale ou de luxation du genou) : le retour veineux induit par l'injection biphasique nuit à la caractérisation d'une éventuelle dissection des artères fémorale ou poplitée. Enfin, les traumatismes pénétrants représentent une contre-indication supplémentaire au protocole split-bolus en raison de la prévalence élevée de saignements actifs exigeant une cartographie artérielle fine. Ainsi, face à un traumatisé grave suspect de saignement actif, la communauté radiologique préconise un protocole conventionnel multiphasique complet [48].

- Cas particulier : traumatisme sévère des membres inférieurs

En présence d'une atteinte ostéo-articulaire urgente (fracture ouverte, ischémie aiguë), la body-TDM peut être complétée au cours du même examen par une hélice artérielle dédiée à la zone concernée ou à l'ensemble des membres inférieurs, tirant parti du large débattement des scanners récents sans nécessiter de repositionnement du patient. Cependant, la radiographie standard du membre reste moins irradiante et le passage du patient dans le scanner ne doit pas conduire à privilégier le scanner pour l'analyse ostéo-articulaire lorsqu'une radiographie suffit

pour répondre à leur question, quand bien même elle ne permette pas une reconstruction 3D élégante et plébiscitée par l'orthopédiste.

C. Interprétation rapide des body-TDM par les urgentistes

L'interprétation des body-TDM impose l'analyse d'un grand nombre de coupes scanographiques dans un temps restreint. Ceci représente un vrai challenge devant l'urgence de la prise en charge lésionnelle. Afin d'être en mesure de fournir au clinicien des premières réponses rapides, les radiologues réalisent une première analyse dans un temps court où ils recherchent les lésions de « damage control surgery » : recherche d'hématome extra- ou sous-dural avec engagement ; rupture de l'isthme aortique ; fracture rachidienne instable ; fuite active [49].

Une fois cette analyse faite, l'analyse détaillée de l'ensemble de la série d'images dure souvent 20 à 30 minutes et peut être allongée par plusieurs facteurs : nécessité de relecture, utilisation de la télé-interprétation, nécessité de réveiller le radiologue de garde, présence de pathologies existantes complexes, etc. C'est pourquoi il semble pertinent, dans une prise en charge où chaque minute compte, que chaque urgentiste soit en mesure de réaliser une analyse « macroscopique » afin de reconnaître, après une « analyse rapide urgentiste » standardisée, des lésions notables justifiant d'anticiper l'appel au chirurgien spécialiste. La littérature est très pauvre sur cette thématique, cependant les quelques sources existantes montrent que les urgentistes présentent de faibles taux d'erreurs « majeures » de mauvaise interprétation lorsqu'une analyse systématique de type checklist est menée [50,51]. C'est pourquoi nous suggérons que chaque urgentiste soit en mesure de reconnaître les éléments suivants synthétisés dans une checklist facile d'utilisation que nous vous proposons (Figure 4).

V. Stratégie d'imagerie multimodale chez le traumatisé sévère

A. Prise en charge préhospitalière

Bien que la présence d'une radiographie ou même d'une TDM dans une ambulance soit maintenant possible, seule l'ECMU est utilisée en préhospitalier. Actuellement, elle est utilisée par les médecins et sa démocratisation vers les acteurs paramédicaux est en cours. Son rôle principal est (Figure 3) :

- Instabilité hémodynamique ou respiratoire :

La FAST sert à comprendre l'origine de l'instabilité. Comprendre la cause de l'instabilité permettra un geste de décompression thoracique préhospitalier en cas d'hémo- ou de pneumothorax compressif. Dans tous les cas, elle permettra d'avertir l'équipe d'accueil de la lésion trouvée. En cas de temps de transport excessif vers un centre de traumatologie (CT) de niveau 1, elle pourra exceptionnellement aider à choisir un CT de proximité où le traitement de la lésion suspectée est possible. En cas d'instabilité, l'interprétation doit intégrer les éléments suivants :

- Péritoine :

Comme la faible Se de la FAST péritonéale est due aux épanchements de faible abondance (non visibles) mais que la spécificité est excellente, une FAST péritonéale négative élimine avec un haut niveau de certitude un saignement péritonéal responsable de l'hypotension. Comme la FAST n'explore pas directement le compartiment rétropéritonéal, une FAST négative chez un PTS en choc hémorragique évoquera un saignement rétropéritonéal. Enfin, un saignement rétropéritonéal abondant diffusera souvent dans le péritoine. Ainsi, un épanchement péritonéal significatif chez un patient hypotendu pourra aussi bien être dû à un saignement intra- que rétropéritonéal [52].

- Péricarde :

La quantité de liquide péricardique nécessaire pour avoir un retentissement hémodynamique dépend de la vitesse de constitution. En traumatologie, la constitution étant rapide, l'impact hémodynamique pourra être majeur avec un épanchement modéré. Il faudra donc accepter le diagnostic de tamponnade péricardique sans épanchement abondant. La présence de signes de compression des cavités droites (surtout ventricule droit) aidera au diagnostic.

- Plèvre

La seule réelle limite de la FAST pleurale est la difficulté de quantification d'un pneumothorax (Figure 1). Ainsi, en préhospitalier, devant la performance médiocre de l'examen clinique, la

découverte d'un pneumothorax chez un patient instable devra faire suspecter un pneumothorax suffocant et faire réaliser un geste de décompression [5].

- Patient stable :

Une FAST positive chez un patient stable est un message pronostique fort [17]. Ainsi, la découverte d'un hémothorax ou d'un hémopéritoine devra conduire à classer le patient en grade A ou B et l'orienter vers un CT de niveau 1 [40]. Cette cotation pronostique permet d'utiliser la FAST pour trier et prioriser certaines urgences relatives (UR) en cas d'accident multivictime.

B. Prise en charge intrahospitalière en salle d'accueil des urgences vitales (SAUV)

Depuis plus de 30 ans, l'imagerie en SAUV permet des prises de décision, initialement par la réalisation de trois examens : l'échographie abdominale (par le radiologue), la radiographie de thorax et la radiographie de bassin [53]. La TDM étant devenue quasi systématique après le conditionnement en SAUV et la FAST ayant démontré de bonnes performances diagnostiques, la stratégie d'imagerie en SAUV est aujourd'hui la suivante (Figure 3) :

- Patient stable : FAST seule

La performance de la FAST par rapport à la radiographie de thorax et le faible impact clinique de la radiographie de bassin chez les patients stables ont fait abandonner ces examens en première intention chez ces patients [27]. La difficulté à quantifier un pneumothorax à l'échographie pourra entraîner une demande de radiographie thoracique dans un second temps. Comme en préhospitalier, la découverte d'un hémothorax ou d'un hémopéritoine devra être considérée comme un marqueur de gravité et devra faire accélérer la réalisation de la TDM et préalerter les autres spécialistes risquant d'assurer la prise en charge rapidement en cas d'aggravation (anesthésiste, chirurgien, réanimateur).

- Patient instable : FAST, radiographies thoracique et pelvienne

L'idée est de se donner toutes les chances de comprendre la cause de l'instabilité. Chez un PTS en détresse respiratoire aiguë, trois principaux diagnostics (pouvant être associés) pourront être ainsi posés : pneumothorax suffocant (nécessitant décompression), hémothorax massif (nécessitant drainage), contusion pulmonaire sévère (nécessitant ventilation avec pression expiratoire positive). Chez un PTS hypotendu les principales causes d'hypotension sont :

  - Hémopéritoine : s'il est la cause de l'hypotension il sera visible à la FAST ;
  - Hémothorax : s'il est la cause de l'hypotension il sera visible à la FAST et à la radiographie thoracique ;
  - Pneumothorax suffocant : s'il est la cause de l'hypotension il sera visible à la FAST et à la radiographie thoracique ;

- Hémorétropéritoine sur fracture grave du bassin : Il pourra être contenu dans l'espace rétropéritonéal, dans ce cas, seule la radiographie du bassin sera positive ; il pourra diffuser dans le péritoine, dans ce cas, la FAST péritonéale sera également positive ;
- Hémopéricarde : La FAST péricardique sera positive et souvent des signes de compression des cavités droites seront visibles ;
- Cas particulier des trois examens normaux :
  - Possible saignement rétropéritonéal sans fracture du bassin : fracture de rein ou lésion aortique ;
  - Possible choc vasoplégique sur section médullaire (levée du tonus vasculaire sympathique) ;
- Cas de plusieurs causes d'instabilité potentielles identifiées : l'exemple typique est l'association fréquente d'un pneumothorax abondant et d'un épanchement péritonéal significatif. Elle devra entraîner la décompression du pneumothorax pour juger de l'impact de l'hémopéritoine sur l'hémodynamique.

C. Intérêt du scanner dans la prise de décision d'orientation post-urgences

Le triptyque FAST + radiographies thoracique et pelvienne est principalement utile chez les PTS restant instables malgré la réanimation initiale, afin de permettre une orientation rapide vers le bloc opératoire et/ou la radiologie interventionnelle sans scanner préalable. Chez les patients stables ou stabilisés, la body-TDM reste l'examen clé et s'impose aujourd'hui comme le pivot de la décision thérapeutique et de l'orientation post-urgences [38]. En réalisant un bilan cartographique lésionnel exhaustif et rapide, elle lève les incertitudes cliniques et guide sans délai le patient vers la filière appropriée : geste d'hémostase chirurgicale en urgence, embolisation par radiologie interventionnelle ou admission ciblée en réanimation. À l'inverse, face aux traumatismes d'apparence modérée (grade C), la démonstration d'un bilan strictement normal offre une rassurance diagnostique solide aux médecins urgentistes et autorise un retour à domicile précoce et sécurisé, évitant ainsi les surcoûts et les risques liés aux hospitalisations injustifiées.

VI. Références

[1] Bouzat P, Ageron F-X, Brun J, Levrat A, Berthet M, Rancurel E, et al. A regional trauma system to optimize the pre-hospital triage of trauma patients. Crit Care. 2015;19:111. doi:10.1186/s13054-015-0835-7.

[2] Hamada SR, Rosa A, Gauss T, Desclefs J-P, Raux M, Harrois A, et al. Development and validation of a pre-hospital "Red Flag" alert for activation of intra-hospital haemorrhage control response in blunt trauma. Crit Care. 2018;22:113. doi:10.1186/s13054-018-2026-9.

[3] Perkins ZB, Greenhalgh R, ter Avest E, Aziz S, Whitehouse A, Read S, et al. Prehospital Resuscitative Thoracotomy for Traumatic Cardiac Arrest. JAMA Surg. 2025;160(4):432–440. doi:10.1001/jamasurg.2024.7245.

[4] Callcut RA, Kornblith LZ, Conroy AS, Robles AJ, Meizoso JP, Namias N, et al. The why and how our trauma patients die: A prospective Multicenter Western Trauma Association study. J Trauma Acute Care Surg. 2019;86(5):864–870. doi:10.1097/TA.0000000000002205.

[5] Occelli C, Lenoir M, Lasserre AN, Teule L, Weber H, Charbit J, et al. Prehospital diagnostic performance of emergency physicians in identifying blunt traumatic pneumothorax requiring early decompression. BMC Emerg Med. 2026;26:49. doi:10.1186/s12873-025-01462-y.

[6] Société Française de Médecine d'Urgence (SFMU). Recommandations sur l'échographie clinique en médecine d'urgence (ECMU) : mise à jour 2026. Consulté le 6 septembre 2026.

[7] Stengel D, Leisterer J, Ferrada P, Ekkernkamp A, Mutze S, Hoenning A. Point-of-care ultrasonography for diagnosing thoracoabdominal injuries in patients with blunt trauma. Cochrane Database Syst Rev. 2018;12:CD012669. doi:10.1002/14651858.CD012669.pub2.

[8] Masquère P, Bonneville F, Geeraerts T. Optic nerve sheath diameter on initial brain CT, raised intracranial pressure and mortality after severe TBI: an interesting link needing confirmation. Crit Care. 2013;17:151. doi:10.1186/cc12728.

[9] Bouzat P, Almeras L, Manhes P, Sanders L, Levrat A, David JS, et al. Transcranial Doppler to Predict Neurologic Outcome after Mild to Moderate Traumatic Brain Injury. Anesthesiology. 2016;125(2):346–354. doi:10.1097/ALN.0000000000001165.

[10] Blaivas M, Theodoro D, Sierzenski PR. Elevated intracranial pressure detected by bedside emergency ultrasonography of the optic nerve sheath. Acad Emerg Med. 2003;10(4):376–381. doi:10.1111/j.1553-2712.2003.tb01352.x.

[11] Qayyum H, Ramlakhan S. Can ocular ultrasound predict intracranial hypertension? A pilot diagnostic accuracy evaluation in a UK emergency department. Eur J Emerg Med. 2013;20(2):91–97. doi:10.1097/MEJ.0b013e32835105c8.

[12] Ract C, Le Moigno S, Bruder N, Vigué B. Transcranial Doppler ultrasound goal-directed therapy for the early management of severe traumatic brain injury. Intensive Care Med. 2007;33(4):645–651. doi:10.1007/s00134-007-0558-6.

[13] Dokponou YCH, Badirou OBA, Agada KN, Dossou MW, Lawson LD, Ossaga MAD, et al. Transcranial doppler in the non-invasive estimation of intracranial pressure in traumatic brain injury compared to other non-invasive methods in lower-middle income countries: Systematic review and meta-analysis. J Clin Neurosci. 2023;113:70–76. doi:10.1016/j.jocn.2023.05.010.

[14] Tazarourte K, Atchabahian A, Tourtier J-P, David J-S, Ract C, Savary D, et al. Pre-hospital transcranial Doppler in severe traumatic brain injury: a pilot study. Acta Anaesthesiol Scand. 2011;55:422–428. doi:10.1111/j.1399-6576.2010.02372.x.

[15] Bouzid D, Tran-Dinh A, Lortat-Jacob B, Atchade E, Jean-Baptiste S, Tashk P, et al. Ultrasonography in thoracic and abdominal stab wound injury: results from the FETTHA study. Emerg Med J. 2023;40:821–825. doi:10.1136/emermed-2023-213078.

[16] Tikvesa D, Vogler C, Balen F, Le Dortz M, Grandpierre RG, Le Conte P, et al. Diagnostic performance of prehospital EFAST in predicting CT scan injuries in severe trauma patients: a multicenter cohort study. Eur J Trauma Emerg Surg. 2025;51:4. doi:10.1007/s00068-024-02693-7.

[17] Stralec G, Fontaine C, Arras S, Omnes K, Ghomrani H, Lecaros P, et al. Is a Positive Prehospital FAST Associated with Severe Bleeding? A Multicenter Retrospective Study. Prehosp Emerg Care. 2024;28:572–579. doi:10.1080/10903127.2023.2272196.

[18] Zieleskiewicz L, Fresco R, Duclos G, Antonini F, Mathieu C, Medam S, et al. Integrating extended focused assessment with sonography for trauma (eFAST) in the initial assessment of severe trauma: Impact on the management of 756 patients. Injury. 2018;49:1774–1780. doi:10.1016/j.injury.2018.07.002.

[19] Roch A, Bojan M, Michelet P, Romain F, Bregeon F, Papazian L, et al. Usefulness of Ultrasonography in Predicting Pleural Effusions >500 mL in Patients Receiving Mechanical Ventilation. Chest. 2005;127:224–232. doi:10.1378/chest.127.1.224.

[20] Chung M-H, Hsiao C-Y, Nian N-S, Chen Y-C, Wang C-Y, Wen Y-S, et al. The Benefit of Ultrasound in Deciding Between Tube Thoracostomy and Observative Management in Hemothorax Resulting from Blunt Chest Trauma. World J Surg. 2018;42:2054–2060. doi:10.1007/s00268-017-4417-5.

[21] Bouzat P, Raux M, David JS, Tazarourte K, Galinski M, Desmettre T, et al. Chest trauma: First 48 hours management. Anaesth Crit Care Pain Med. 2017;36:135–145. doi:10.1016/j.accpm.2017.01.003.

[22] Staub LJ, Biscaro RRM, Kaszubowski E, Maurici R. Chest ultrasonography for the emergency diagnosis of traumatic pneumothorax and haemothorax: A systematic review and meta-analysis. Injury. 2018;49:457–466. doi:10.1016/j.injury.2018.01.033.

[23] Volpicelli G, Boero E, Sverzellati N, Cardinale L, Busso M, Boccuzzi F, et al. Semi-quantification of pneumothorax volume by lung ultrasound. Intensive Care Med. 2014;40:1460–1467. doi:10.1007/s00134-014-3402-9.

[24] Netherton S, Milenkovic V, Taylor M, Davis PJ. Diagnostic accuracy of eFAST in the trauma patient: a systematic review and meta-analysis. CJEM. 2019;21:727–738. doi:10.1017/cem.2019.381.

[25] McKenney KL, McKenney MG, Cohn SM, Compton R, Nunez DB, Dolich M, et al. Hemoperitoneum score helps determine need for therapeutic laparotomy. J Trauma. 2001;50:650–654; discussion 654–656. doi:10.1097/00005373-200104000-00009.

[26] Lucas B, Hempel D, Otto R, Brenner F, Stier M, Marzi I, et al. Prehospital FAST reduces time to admission and operative treatment: a prospective, randomized, multicenter trial. Eur J Trauma Emerg Surg. 2022;48:2701–2708. doi:10.1007/s00068-021-01806-w.

[27] Hamada SR, Delhaye N, Kerever S, Harrois A, Duranteau J. Integrating eFAST in the initial management of stable trauma patients: the end of plain film radiography. Ann Intensive Care. 2016;6:62. doi:10.1186/s13613-016-0166-0.

[28] Wilkerson RG, Stone MB. Sensitivity of bedside ultrasound and supine anteroposterior chest radiographs for the identification of pneumothorax after blunt trauma. Acad Emerg Med. 2010;17:11–17. doi:10.1111/j.1553-2712.2009.00628.x.

[29] Guillamondegui OD, Pryor JP, Gracias VH, Gupta R, Reilly PM, Schwab CW. Pelvic radiography in blunt trauma resuscitation: a diminishing role. J Trauma. 2002;53:1043–1047. doi:10.1097/00005373-200212000-00002.

[30] Ianniello S, Conte P, Di Serafino M, Miele V, Trinci M, Vallone G, et al. Diagnostic accuracy of pubic symphysis ultrasound in the detection of unstable pelvis in polytrauma patients during e-FAST: the value of FAST–PLUS protocol. A preliminary experience. J Ultrasound. 2020;24:423–428. doi:10.1007/s40477-020-00483-6.

[31] Berry GE, Adams S, Harris MB, Boles CA, McKernan MG, Collinson F, et al. Are plain radiographs of the spine necessary during evaluation after blunt trauma? Accuracy of screening torso computed tomography in thoracic/lumbar spine fracture diagnosis. J Trauma. 2005;59:1410–1413; discussion 1413. doi:10.1097/01.ta.0000197279.97113.0e.

[32] Babaud J, Ridereau-Zins C, Bouhours G, Lebigot J, Le Gall R, Bertrais S, et al. Benefit of the Vittel criteria to determine the need for whole body scanning in a severe trauma patient. Diagn Interv Imaging. 2012;93:371–379. doi:10.1016/j.diii.2012.02.007.

[33] Huber-Wagner S, Lefering R, Qvick L-M, Körner M, Kay MV, Pfeifer K-J, et al. Effect of whole-body CT during trauma resuscitation on survival: a retrospective, multicentre study. Lancet. 2009;373:1455–1461. doi:10.1016/S0140-6736(09)60232-4.

[34] Caputo ND, Stahmer C, Lim G, Shah K. Whole-body computed tomographic scanning leads to better survival as opposed to selective scanning in trauma patients: a systematic review and meta-analysis. J Trauma Acute Care Surg. 2014;77:534–539. doi:10.1097/TA.0000000000000414.

[35] Stengel D, Ottersbach C, Matthes G, Weigeldt M, Grundei S, Rademacher G, et al. Accuracy of single-pass whole-body computed tomography for detection of injuries in patients with major blunt trauma. CMAJ. 2012;184:869–876. doi:10.1503/cmaj.111420.

[36] Wurmb TE, Frühwald P, Hopfner W, Keil T, Kredel M, Brederlau J, et al. Whole-body multislice computed tomography as the first line diagnostic tool in patients with multiple injuries: the focus on time. J Trauma. 2009;66:658–665. doi:10.1097/TA.0b013e31817de3f4.

[37] Huber-Wagner S, Lefering R, Kanz K-G, Biberthaler P, Stengel D. The importance of immediate total-body CT scanning. Lancet. 2017;389(10068):502–503. doi:10.1016/S0140-6736(17)30232-5. PMID: 28170330.

[38] Huber-Wagner S, Braunschweig R, Kildal D, Bieler D, Prediger B, Hertwig M, et al. Imaging strategies for patients with multiple and/or severe injuries in the resuscitation room: a systematic review and clinical practice guideline update. Eur J Trauma Emerg Surg. 2025;51(1):158. doi:10.1007/s00068-025-02840-8. PMID: 40172649.

[39] Wirth S, Hebebrand J, Basilico R, Berger FH, Blanco A, Calli C, et al. European Society of Emergency Radiology: guideline on radiological polytrauma imaging and service (short version). Insights Imaging. 2020;11:135. doi:10.1186/s13244-020-00947-7.

[40] Bouzat P; GITE Network. Standardizing categorization of major trauma patients in France: A position paper from the GITE Network. Anaesth Crit Care Pain Med. 2024;43:101345. doi:10.1016/j.accpm.2024.101345.

[41] Hamada SR, Gauss T, Duchateau F-X, Truchot J, Harrois A, Raux M, et al. Evaluation of the performance of French physician-staffed emergency medical service in the triage of major trauma patients. J Trauma Acute Care Surg. 2014;76:1476–1483. doi:10.1097/TA.0000000000000239.

[42] Bouzat P, Valdenaire G, Gauss T, Charbit J, Arvieux C, Balandraud P, et al. Early management of severe abdominal trauma. Anaesth Crit Care Pain Med. 2020;39:269–277. doi:10.1016/j.accpm.2019.12.001.

[43] Loewenhardt B, Hüttinger R, Reinert M, Hering B, Rathjen T, Gries A, et al. Dose effects and image quality: Is there any influence by bearing devices in whole-body computed tomography in trauma patients? Injury. 2014;45:170–175. doi:10.1016/j.injury.2012.11.025.

[44] Karlo C, Gnannt R, Frauenfelder T, Leschka S, Brüesch M, Wanner GA, et al. Whole-body CT in polytrauma patients: effect of arm positioning on thoracic and abdominal image quality. Emerg Radiol. 2011;18:285–293. doi:10.1007/s10140-011-0948-5.

[45] Jeavons C, Hacking C, Beenen LF, Gunn ML. A review of split-bolus single-pass CT in the assessment of trauma patients. Emerg Radiol. 2018;25:367–374. doi:10.1007/s10140-018-1591-1.

[46] Lakhani P, Prater AB, Hutson RK, Andriole KP, Dreyer KJ, Morey J, et al. Machine Learning in Radiology: Applications Beyond Image Interpretation. J Am Coll Radiol. 2018;15:350–359. doi:10.1016/j.jacr.2017.09.044.

[47] Noda Y, Kaga T, Kawai N, Miyoshi T, Kawada H, Hyodo F, et al. Low-dose whole-body CT using deep learning image reconstruction: image quality and lesion detection. Br J Radiol. 2021;94:20201329. doi:10.1259/bjr.20201329.

[48] Iacobellis F, Romano L, Rengo A, Danzi R, Scuderi MG, Brillantino A, et al. CT Protocol Optimization in Trauma Imaging: A Review of Current Evidence. Curr Radiol Rep. 2020;8:8. doi:10.1007/s40134-020-00351-5.

[49] Scemama U, Arnaud F, Soussan J, Léone M, Chaumoitre K. Prise en charge en imagerie du traumatisé grave (hors radiologie interventionnelle). Journal d'imagerie diagnostique et interventionnelle. 2018;1:109–125. doi:10.1016/j.jidi.2017.11.008.

[50] Nogueira GM, Rafael LK, Reichardt GS, Dall'Agnol M, Pimentel SK. Comparison of tomographic reports by radiologists and non-radiologists in trauma and interferences in management in a trauma reference center. Rev Col Bras Cir. 2023;50:e20233530. doi:10.1590/0100-6991e-20233530-en.

[51] Ikegami Y, Suzuki T, Nemoto C, Tsukada Y, Hasegawa A, Shimada J, et al. Establishment and implementation of an effective rule for the interpretation of computed tomography scans by emergency physicians in blunt trauma. World J Emerg Surg. 2014;9:40. doi:10.1186/1749-7922-9-40.

[52] Charbit J, Millet I, Martinez O, Roustan JP, Merigeaud S, Taourel P, Capdevila X. Does the size of the hemoperitoneum help to discriminate the bleeding source and guide therapeutic decisions in blunt trauma patients with pelvic ring fracture? J Trauma Acute Care Surg. 2012;73:117–125. doi:10.1097/TA.0b013e31824ac38b.

[53] Peytel E, Menegaux F, Cluzel P, Langeron O, Coriat P, Riou B. Initial imaging assessment of severe blunt trauma. Intensive Care Med. 2001;27:1756–1761. doi:10.1007/s00134-001-1119-z.

Légendes des figures

Figure 1 : Fenêtres acoustiques, images normales et pathologiques de l'échographie du patient traumatisé sévère

HTIC : hypertension intracrânienne ; DGNO : diamètre de la gaine du nerf optique ; DTC : Doppler transcrânien ; ACM : artère cérébrale moyenne ; Vd : vitesse diastolique ; IP : index de pulsatilité ; DSC : débit sanguin cérébral ; RC : résistances vasculaires cérébrales; PAM : pression artérielle moyenne ; Hte : hématocrite ; PaCO2 : pression partielle artérielle en CO2 ; TC : traumatisé crânien ; point P : point poumon.

Figure 2 : proposition d'algorithmes pour rechercher une hypertension intracrânienne par Doppler transcrânien et un pneumothorax à l'échographie chez le patient traumatisé sévère.

HTIC : hypertension intracrânienne ; DTC : Doppler transcrânien ; ACM: artère cérébrale moyenne ; PTCG : patient traumatisé crânien grave ; Hb : Hémoglobine ; PaCO2 : pression partielle artérielle en CO2 ; PAM : pression artérielle moyenne ; Vd : vitesse diastolique ; DSC : débit sanguin cérébral ; IP : index de pulsatilité ; DGNO : diamètre de la gaine du nerf optique ; point P : point poumon.

Figure 3 : Proposition d'algorithme décisionnel basé sur une imagerie positive en préhospitalier ou en salle d'accueil des urgences vitales

SAUV : salle d'accueil des urgences vitales ; FAST : *Focused Assessment with Sonography for Trauma* ; CT : centre de traumatologie ; Rx : radiographie ; TDM : tomodensitométrie ; TC : traumatisme crânien ; DTC : Doppler transcrânien ; Vd : vitesse diastolique ; IP : index de pulsatilité ; DGNO : diamètre de la gaine du nerf optique ; Hb : hémoglobine ; PaCO2 : pression partielle artérielle en CO2 ; PAM : pression artérielle moyenne.

Figure 4 : Checklist d'analyse rapide et synthétique des body-TDM du traumatisé sévère par l'urgentiste

TDM : tomodensitométrie

	HTIC ?		Épanchement séreux ?			
	DGNO	**DTC**	**Hémothorax ?**	**Pneumothorax ?**	**Hémopéricarde ?**	**Hémopéritoine ?**
Fenêtre	Sonde vasculaire  Mode oculaire	Sonde cœur  Accès à l'ACM	Sonde cœur ou abdo  Sus-diaphragmatique	Toute Sonde possible  Médio claviculaire 2ème espace intercostal	Sonde cœur ou abdo  Sous-costal	Sonde cœur ou abdo  1. Quadrant supérieur droit 2. Quadrant supérieur gauche 3. Quadrant sus-pubien
Image normale	Diamètre normal 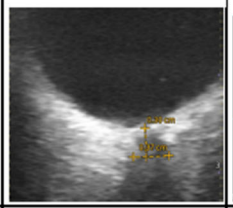	Vd et IP normales 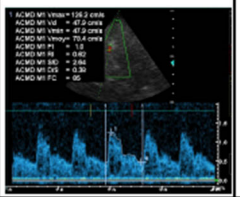	Feuillets accolés 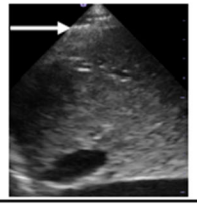	Glissement pleural 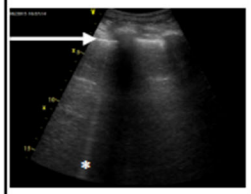	Feuillets accolés 	Absence flaque anéchogène 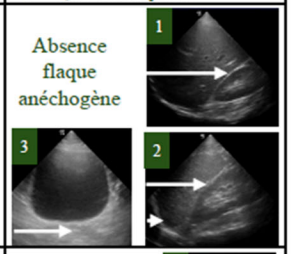
Image pathologique	Diamètre augmenté 	Vd basse et IP haute 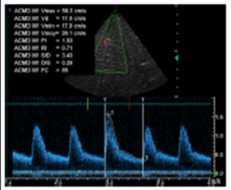 S'interprète en fonction de : la PAM, l'Hte, la PaCO2	Flaque anéchogène 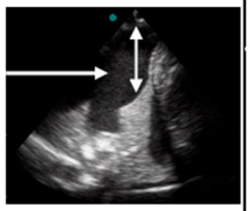	Absence de glissement 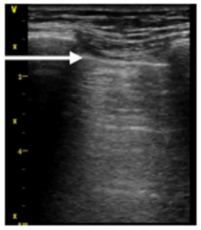	Flaque anéchogène 	Flaque anéchogène 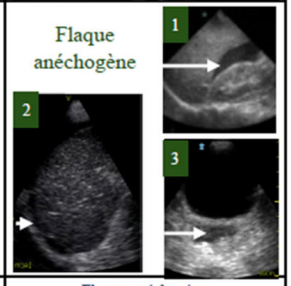
Critères pathologiques	DGNO > 5 mm Mesuré à 3 mm en arrière de la papille optique	Vd basse → DSC bas IP haut → RC élevées Seuils pathologiques: TC graves : Vd < 20, IP > 1,4 TC non graves : Vd < 25, IP > 1,25	Flaque anéchogène entre paroi et poumon au dessus diaphragme Semi-quantification : Selon distance inter pleurale (double flèche)	Absence de glissement pleural, de pouls pulmonaire et de ligne B (astérisque) ou présence de point p Semi-quantification : Distance entre sternum et point p	Flaque anéchogène entre cavités droites et diaphragme Semi-quantification : Compression des cavités droites	Flaque anéchogène 1. Entre foie et rein droit 2. Autour de la rate 3. Derrière la vessie Semi-quantification : Surface des flaques et nombre de cadrant pathologiques

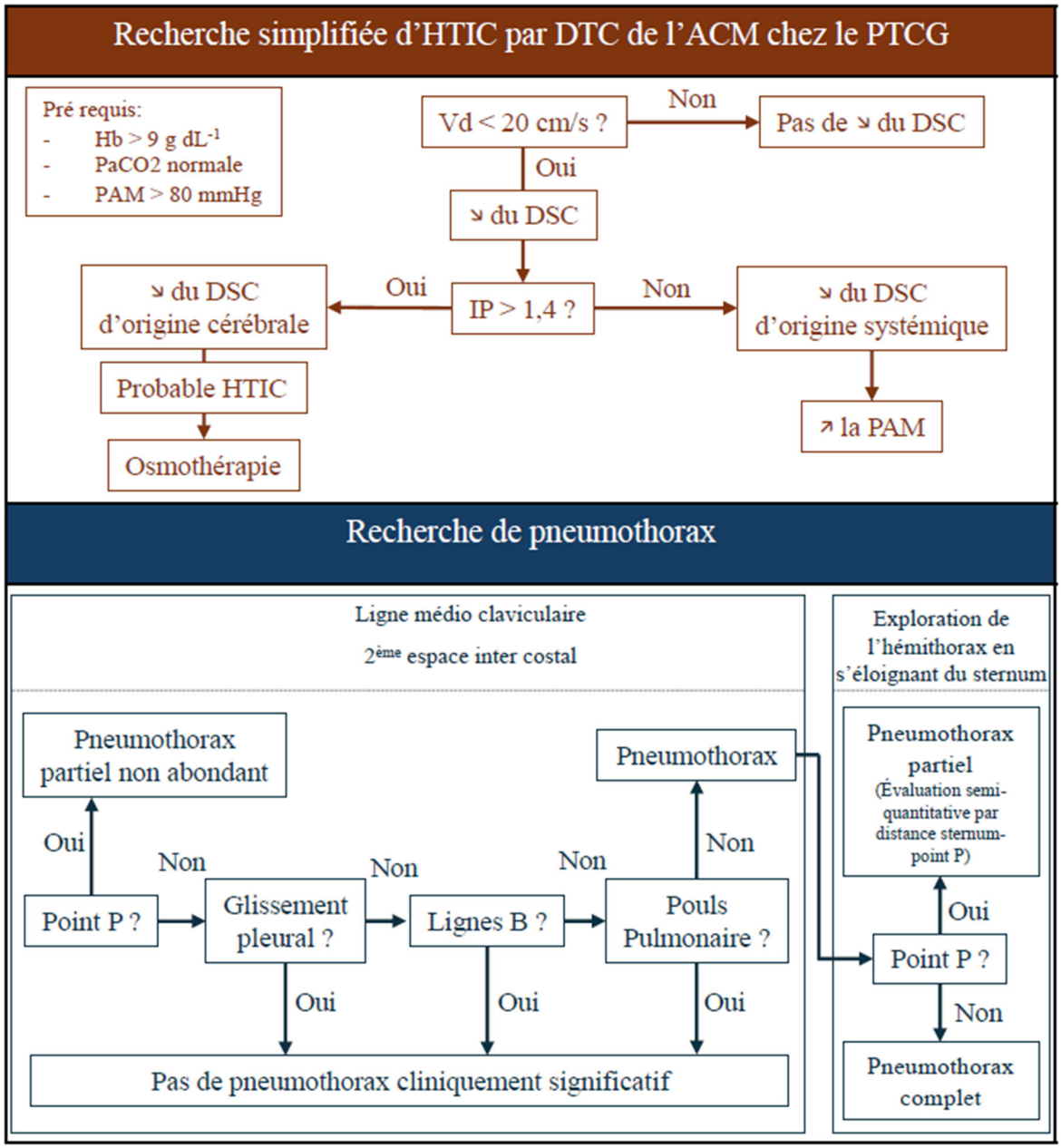
Recherche simplifiée d'HTIC par DTC de l'ACM chez le PTCG
Pré requis:
- Hb > 9 g dL-1
- PaCO2 normale
- PAM > 80 mmHg
Vd < 20 cm/s ?
Non
Pas de ↘ du DSC
Oui
↘ du DSC
IP > 1,4 ?
Oui
↘ du DSC d'origine cérébrale
Probable HTIC
Osmothérapie
Non
↘ du DSC d'origine systémique
↗ la PAM
Recherche de pneumothorax
Ligne médio claviculaire
2ème espace inter costal
Pneumothorax partiel non abondant
Oui
Point P ?
Non
Glissement pleural ?
Non
Lignes B ?
Non
Pouls Pulmonaire ?
Non
Pneumothorax
Oui
Oui
Oui
Pas de pneumothorax cliniquement significatif
Exploration de l'hémithorax en s'éloignant du sternum
Pneumothorax partiel
(Évaluation semi-quantitative par distance sternum-point P)
Oui
Point P ?
Non
Pneumothorax complet

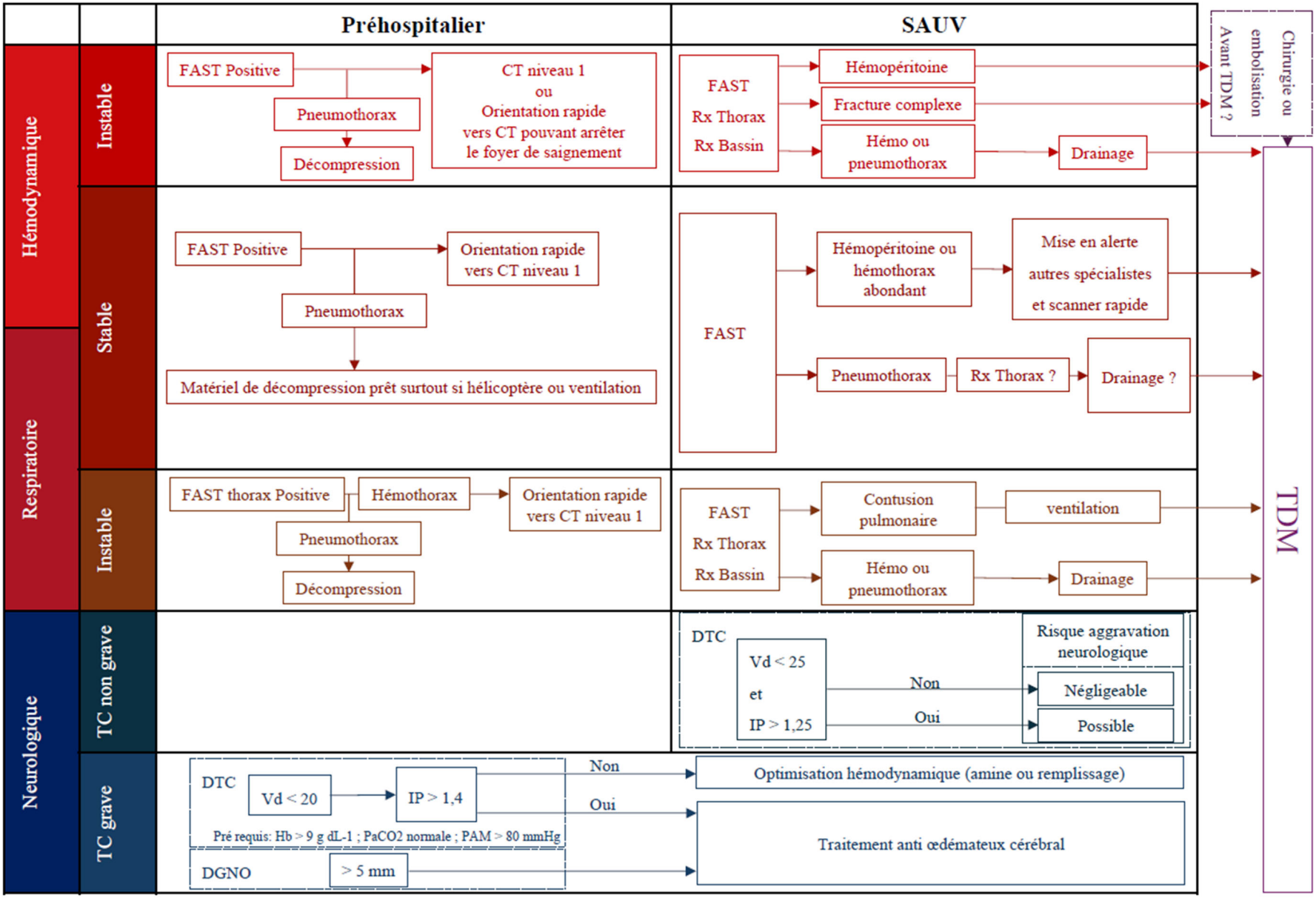
Préhospitalier
SAUV
Hémodynamique
Respiratoire
Neurologique
Instable
Stable
Instable
TC non grave
TC grave
FAST Positive
Pneumothorax
Décompression
CT niveau 1
ou
Orientation rapide
vers CT pouvant arrêter
le foyer de saignement
FAST
Rx Thorax
Rx Bassin
Hémopéritoine
Fracture complexe
Hémo ou
pneumothorax
Drainage
Chirurgie ou
embolisation
Avant TDM ?
FAST Positive
Orientation rapide
vers CT niveau 1
Pneumothorax
Matériel de décompression prêt surtout si hélicoptère ou ventilation
FAST
Hémopéritoine ou
hémothorax
abondant
Mise en alerte
autres spécialistes
et scanner rapide
Pneumothorax
Rx Thorax ?
Drainage ?
FAST thorax Positive
Hémothorax
Orientation rapide
vers CT niveau 1
Pneumothorax
Décompression
FAST
Rx Thorax
Rx Bassin
Contusion
pulmonaire
ventilation
Hémo ou
pneumothorax
Drainage
DTC
Vd < 25
et
IP > 1,25
Non
Oui
Risque aggravation
neurologique
Négligeable
Possible
DTC
Vd < 20
IP > 1,4
Pré requis: Hb > 9 g dL-1 ; PaCO2 normale ; PAM > 80 mmHg
DGNO
> 5 mm
Non
Oui
Optimisation hémodynamique (amine ou remplissage)
Traitement anti œdémateux cérébral
TDM

TDM crâne sans injection

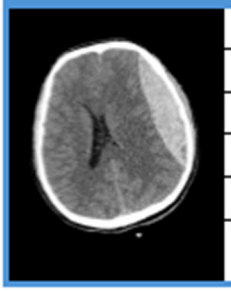

Hémorragie sous-arachnoïdienne	☐ non	☐ oui : local. : _____
Hématome extra-dural	☐ non	☐ oui : localisation
Hématome sous-dural aigu	☐ non	☐ oui : localisation
Œdème cérébral	☐ non	☐ oui
Pneumencéphalie	☐ non	☐ oui
Engagement cérébral	☐ non	☐ oui → ☐ sous-falcoriel; ☐ temporal; ☐ amygdalien; ☐ central

TDM thoracique

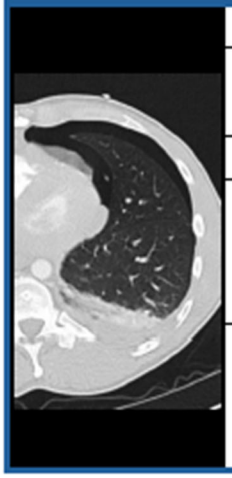

Rupture de l'isthme aortique	☐ non	☐ oui	
Épanchement péricardique	☐ non	☐ oui → ☐ grande abondance → ☐ faible abondance	
Pneumomédiastin	☐ non	☐ oui	
Pneumothorax	☐ non	☐ oui	
		☐ Droit	☐ Gauche
		→ ☐ grande abondance → ☐ faible abondance	→ ☐ grande abondance → ☐ faible abondance
Hémothorax	☐ non	☐ oui	
		☐ Droit	☐ Gauche
		→ ☐ grande abondance → ☐ faible abondance	→ ☐ grande abondance → ☐ faible abondance

TDM abdominopelvienne

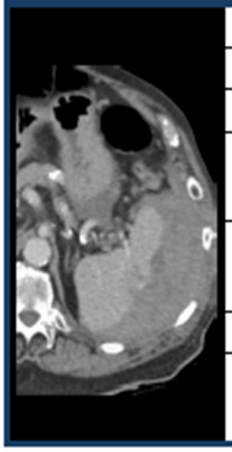

Lacération hépatique	☐ non	☐ oui
Lacération splénique	☐ non	☐ oui
Lacération rénale	☐ non	☐ oui
Saignement artériel	☐ non	☐ oui → ☐ péritonéal : local. : _____ → ☐ rétropéritonéal : local. : _____
Hémopéritoine	☐ non	☐ oui → ☐ grande abondance → ☐ faible abondance
Pneumopéritoine	☐ non	☐ oui
Fracture du bassin	☐ non	☐ oui → ☐ allure instable → ☐ allure stable

TDM rachidienne (cervical + thoracique + lombaire)



Fracture du corps vertébral	☐ non	☐ oui → ☐ C1 à C7 : loc. : _____ → ☐ T1 à T12 : loc. : _____ → ☐ L1 à L5 : loc. : _____
Luxation vertébrale	☐ non	☐ oui → ☐ C1 à C7 : loc. : _____ → ☐ T1 à T12 : loc. : _____ → ☐ L1 à L5 : loc. : _____
Sténose canal rachidien	☐ non	☐ oui → ☐ C1 à C7 : loc. : _____ → ☐ T1 à T12 : loc. : _____ → ☐ L1 à L5 : loc. : _____